



· 论著 ·

超声诊断胎儿四肢畸形的应用与探讨

侯艺蓉, 张 波, 吴乾渝

同济大学附属东方医院超声科, 上海 200120

[摘要] 目的: 分析超声诊断胎儿四肢畸形的特征, 探讨超声诊断胎儿四肢畸形的技巧。方法: 对2012年1月—2016年10月于同济大学附属东方医院超声诊断并引产证实为胎儿四肢畸形的病例进行分析, 与产前漏诊病例对比。结果: 超声诊断并引产证实胎儿四肢畸形8例, 其中伴随其他系统畸形4例。产前漏诊四肢畸形17例, 均不伴随其他系统畸形。结论: 超声检查在骨发育异常、手足缺失、伴其他部位畸形方面较易明确诊断, 而对指趾缺陷及肢体姿势异常有较高的漏诊和误诊率。

[关键词] 超声检查; 产前; 胎儿; 四肢畸形

DOI: 10.19401/j.cnki.1007-3639.2018.03.023

中图分类号: R714.53 文献标志码: A 文章编号: 1007-3639 (2018) 03-0239-03

Ultrasonic diagnosis of fetal limb deformities HOU Yirong, ZHANG Bo, WU Qianyu (Department of Ultrasound, East Hospital, Tongji University, Shanghai 200120, China)

Correspondence to: WU Qianyu E-mail: wuqianyu369@163.com

[Abstract] **Objective:** To analyze the ultrasonic characteristics of fetal limb deformities. **Methods:** The data of fetal limb deformities diagnosed by ultrasound and confirmed by induced labor in East Hospital, Tongji University from Jan. 2012 to Oct. 2016 were analyzed. **Results:** Eight cases with limb deformities were diagnosed by ultrasound and confirmed by induced labor. Four of them also had other systemic abnormalities. Seventeen cases with limb deformities were missed diagnosed by ultrasound, and none of them had other systemic abnormalities. **Conclusion:** Among fetal limb deformities, skeletal dysplasias, absence of hands or feet, limb deformities complicated with other systemic abnormalities could be easily diagnosed by ultrasonography.

[Key words] Ultrasonography; Prenatal; Fetus; Limb deformity

我国围产儿先天畸形的发病率为1.31%, 其中四肢畸形约占26%^[1]。胎儿肢体畸形是相对常见的先天性畸形, 其对患儿生存率及生活质量有严重的影响, 因此产前明确诊断胎儿肢体畸形类型及降低漏诊率有重大意义。本研究对2012年1月—2016年10月同济大学附属东方医院25例四肢畸形胎儿的检查方法及技巧进行总结分析。

1 资料和方法

1.1 临床资料

选取2012年1月—2016年10月于同济大学附

属东方医院行产前超声检查的9 010例孕妇, 年龄21~43岁, 孕龄16~40周。

1.2 仪器与方法

使用GE Volusion730彩色多普勒超声仪, 探头频率1~5 MHz。孕妇平卧位, 按胎儿超声检查次序, 对胎儿主要生长径线进行测量。先测量胎儿股骨及肱骨长度, 然后自胎儿每侧肢体长轴的近端开始观察, 顺其自然伸展方向连续追踪至肢体的末端。观察内容包括长骨的数目、形态、姿势、位置关系及活动情况。上肢: 肱骨、尺桡骨、手掌。下肢: 股骨、胫腓骨、足底。如发现异常, 行2次及以上测量并观察确认, 尤其是怀疑手足姿势异常时, 嘱孕妇活动, 胎儿体位改变

后再行观察。如果异常姿势不随胎儿体位的变化而改变,发现异常时同时全面详细检查其他部位有无异常。所有产前超声诊断结果均经引产后尸体检查或产后新生儿检查证实。

2 结 果

9 010例孕妇行产前超声检查,经产前超声诊断并产后证实8例胎儿肢体畸形(表1)。其中1例胎儿股骨短,出生后发现其左手掌仅1节指节。4例合并其他系统畸形,包括胸腔积液、皮肤水肿、脑膜膨出、无裂全前脑、食管闭锁、心脏畸形等。其中1例成骨发育不良见图1,双足内翻见图2。

产前超声漏诊但出生后证实肢体畸形19例(表2)。其中并指4例、多指(趾)10例、裂指1例(图3)、足内翻1例、足外翻1例、指(趾)末端异常1例(图4)、膝关节异常1例,均不伴随其他系统畸形。

表1 产前超声诊断胎儿肢体畸形8例

肢体畸形	例数	伴随其他系统畸形
成骨发育不良	1	无
股骨短,左手掌小	1	无
双足内翻	1	胸腔积液,胃泡未见,皮下水肿
右上肢缺如	1	颅骨光环不连续,脑膜膨出
左足内翻	1	胸腹腔积液,头颅部皮肤水肿
脊柱及下肢强直	1	前脑无裂,心轴右移
双足内翻	1	无
双手畸形	1	无

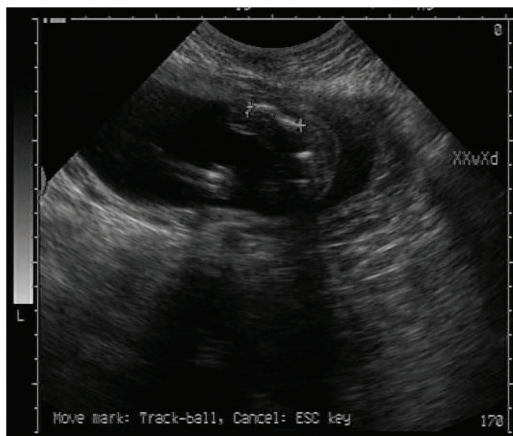

图1 成骨发育不良长骨短,成角弯曲

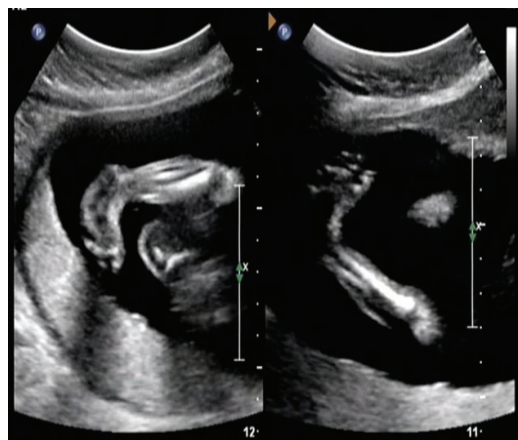


图2 足内翻胫腓骨纵切面同时显示小腿和脚掌

表2 出生后证实胎儿肢体畸形19例

肢体畸形	例数	伴随其他系统畸形
并指(趾)	4	无
多指(趾)	10	无
裂指	1	无
足内翻	1	无
足外翻	1	无
膝关节过度后翻	1	无
指(趾)末端异常 (足跟圆球状、趾端圆粒状)	1	无



图3 裂指

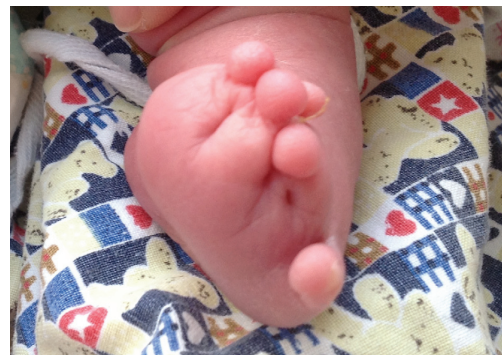

图4 趾端圆粒状

3 讨 论

孕中期超声筛查胎儿四肢畸形已在产前诊断中广泛应用,但胎儿四肢畸形漏诊仍常见^[2]。虽然肢体畸形不是致死性疾病,但其影响肢体功能和形态美,给个人和家庭带来极大痛苦。胎儿肢体畸形由于部位多,种类繁,原因不明,且受孕妇肥胖、孕周、羊水量、胎儿体位、胎儿肢体活动受限等多重因素影响,产前超声检出率仅为20%~64%^[3]。本组病例检出率为30%,与文献报道基本相符。

本组病例显示,对于胎儿四肢长骨畸形,如成骨发育不良、上肢缺如等,产前检出率可达100%(表1)。而肢体末端、膝关节肘关节以下异常的漏诊率高,其中以并指(趾)、多指(趾)居多,占73%(14/19)(表2)。由表1~2可见,超声对形态结构明显异常的胎儿肢体畸形诊断率高,对形态改变小的微小缺陷及肢体末端畸形易漏诊,如并、多、缺指(趾),指(趾)远端截断,肢体环状缩窄等。主要原因为:①超声扫查时未将足底和指骨纳入规范;②胎儿手指常呈握拳状,三节指骨显示不清,拇指与其他4指不在同一平面,指骨较小显示欠清晰,指(趾)常处于并拢状态。

本组病例显示,超声对合并其他系统畸形的肢体畸形的检出率明显高于仅单独肢体畸形者。有报道显示,胎儿肢体畸形合并其他系统

畸形的发生率为89%,常合并神经、循环、消化、泌尿和骨骼系统畸形^[4]。本组病例合并的畸形为神经、循环和消化系统畸形,与报道相符。由于胎儿肢体畸形常合并其他系统畸形,且两者预后存在明显差异,所以一旦发现肢体畸形,要详细检查其他结构,尽可能不漏诊合并的畸形。

综上所述,产前超声检查对胎儿四肢畸形的诊断具有很高的临床价值,如果进一步规范超声检查的3个时段:孕11~13⁺6周、孕16~20周、孕20~24周;重视3个指标:染色体异常高危、合并其他畸形、宫内环境(羊膜束带及羊水过多),可进一步提高胎儿肢体畸形的检出率,减少对肢体远端及姿势异常的漏诊。然而,对于并指(趾)、多指(趾)、肢体缩窄等肢体畸形,超声仍有一定的局限性。

[参 考 文 献]

- [1] 黄福光. 胎儿与小儿超声诊断学[M]. 人民卫生出版社, 2008.
- [2] 那丽娟, 袁冰, 李开林, 等. 连续顺序追踪超声法在胎儿肢体畸形诊断中的应用及漏诊分析[J/CD]. 中华医学超声杂志(电子版), 2012, 9(12): 1067-1074.
- [3] 中国医师协会超声医师分会. 产前超声检查指南(2012)[J]. 中华医学超声杂志(电子版), 2012, 9(7): 574-580.
- [4] MAYMON R, USHAKOV F, WAISMAN D, et al. A model for second-trimester Down syndrome sonographic screening based on facial landmarks and digit length measurement[J]. Ultrasound Obst Gynecol, 2006, 27(3): 290-295.

(收稿日期: 2017-08-30 修回日期: 2018-04-19)